

# ラビット通信

発行 医療法人社団立靖会 ラビット歯科

〒270-2253 千葉県松戸市日暮 1-16-1 RG 八柱ビル 3階

TEL (047) 392-0972 FAX (047) 392-0973

http://www.rabbit-dc.net/ 介護事業所番号：1232434777

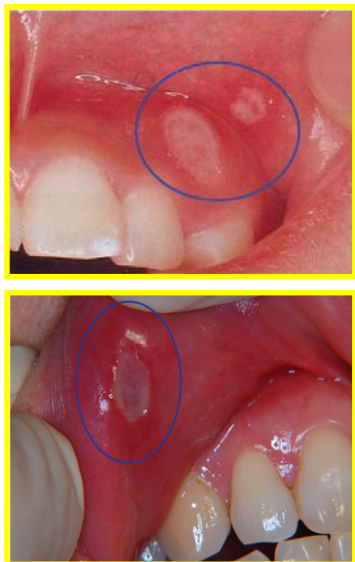


新年明けましておめでとーございます。昨年同様、本年もご愛読のほどよろしくお願ひ致します。

さて、本年初となる今回の通信では、皆さまも悩まされたことがあるのではないのでしょうか「口内炎」について述べたいとおもいます。

口内炎といっても、たくさん種類がありますので、今回はもっとも多く見られる「アフタ性口内炎」を取り上げたいと思います。

## アフタ性口内炎とは



右の写真のようにアフタ性口内炎は、口腔粘膜にできる直径5ミリ程度の灰白色の潰瘍です。痛みを伴い悪化すると出血することもあります。通常は1〜2週間程度で自然に完治しますが、重度のものでは、痛みのあまり摂食不能になることもあります。

## 原因

このアフタ性口内炎、発症の原因は現在でもはっきりとはわかっていませんが、考えられている原因としては

- ・栄養の偏り
  - ・ビタミンの不足
  - ・ストレス
  - ・睡眠不足
  - ・口腔内が不衛生
  - ・口腔の乾燥
  - ・抵抗力の低下
- などがあがっています。



## 治療法について

基本的には、歯科や耳鼻咽喉科で診てもらえます。

- ・軟膏の塗布
  - ・薬剤を含んだパッチを張る
  - ・ビタミン剤の投与
  - ・レーザー治療 などがあります。
- 軟膏は患部に直接塗ることによって空気や雑菌などの外部との接触を遮断し、痛みも軽減されます。張り薬も同様。

また殺菌作用のあるうがい薬も効果的です。

ちなみに当院では、口内炎の痛みを改善するものとして、「ケナログ口腔用軟膏0・1%」「イソジンガーグル液7%」を処方しております。

## まとめ

口内炎の治療で、いちばん大切なのは、何よりも「口腔内を清潔に保つこと」です。口の中には、数百種類の雑菌が存在し、不潔にしていると菌が増殖し、口内炎が長引く場合があります。

歯磨きをきちんと行いイソジンなどの殺菌作用のあるうがい薬で、ブクブクうがいをしてお口の中を清潔にしましょう。

## 最後に(口腔がんのおそれ)

これは実際に当院であった話ですが、在宅の患者様の口腔内に口内炎と思われる潰瘍ができていて、ケナログ塗布を数回行ったが改善がみられずむしろ潰瘍が大きくなっていました。心配に思った歯科医が口腔外科への受診を勧めました。すると検査の結果その潰瘍は**口腔がん**であることが判明しました。

口内炎の中にはまれに口腔がんに行ずる場合があります。しかし早期発見すれば95%の確率で治ると言われています。万が一のためにも定期的に歯科医のチェックを受けましょう。

